Aus der Universitäts-Ohren-, Hals- und Nasen-Klinik zu Frankfurt am Main
(Direktor: Prof. Dr. M. Schwarz)

Erfahrungen über die Behandlung der Phlebitis des Sinus sigmoideus an Hand von 12 Fällen der Universitäts-Ohren-, Hals- und Nasenklinik, Frankfurt a. M.

Inaugural-Dissertation

zur Erlangung der Doktorwürde
in der gesamten Medizin
der Hohen Medizinischen Fakultät
der Johann Wolfgang Goethe-Universität
zu Frankfurt a. M.

vorgelegt von

Albert Gerhard Mevissen

aus Plitschard bei Aachen

Juni 1940

Dissertations-Druckerei F. W. Kalbfleisch in Gelnhausen.

Gedruckt mit Genehmigung der Medizinischen Fakultät
der Johann-Wolfgang-Goethe-Universität zu Frankfurt a. M.

Referent : Professor Dr. M. Schwarz.

Korreferent : Dozent Dr. Kahlau.

Dekan : Professor Dr. Guthmann.

R. UNIV.
BIBLIOTHEEK
LEIDEN

Anatomische und klinische Voraussetzungen, sowie kurzer geschichtlicher Ueberblick über die Methode der Behandlung.

Der Sinus lateralis, der paarig an der Protuberantia occipitalis interna aus dem Sinus longitudinalis superior hervorgeht, zieht von dort als Sinus transversus am hinteren Rande des Tentorium cerebelli zum seitlichen Ende der oberen Felsenbeinkante. Von dort verläuft er dann gewunden als Sinus sigmoideus im Sulcus sigmoideus nach medial zum Foramen jugulare, um dort den Bulbus venae jugularis zu bilden. In seinem sigmoidalen Teil tritt er somit in engste Nachbarschaft zu den Mittelohrräumen durch die Zellen des Warzenfortsatzes. Diese Nachbarschaft des Sinus sigmoideus zu den Mittelohrräumen ist eine sehr nahe, denn oft ist es die, gelegentlich nur papierdünne, wenn auch knöcherne Sinuskortikalis, welche den Blutleiter von der Schleimhaut trennt. So erklärt sich ohne weiteres das häufige Uebergreifen der Mittelohrentzündung auf diesen venösen Blutleiter, während auch auf verschiedenen indirekten Wegen eine Infektion zustandekommen kann. Es sind mehrere Möglichkeiten, auf denen eine Entzündung bezw. Eiterung in den Zellen des Warzenfortsatzes zum Sinus vordringen und dort zu einer Phlebitis führen kann.

Der bekannteste Weg, meist schon mit bloßen Augen erkennbar, ist wohl die Ueberleitung des infektiösen Prozesses durch fortschreitende Gewebserkrankung, wie wir sie bei Einschmelzungshöhlen im Zellensystem des Warzenfortsatzes finden, die entweder in breiter Ausdehnung oder in Form einer umschriebenen Fistel die Sinuskortikalis durchdringen und so auf die Sinuswand übergreifen können.

Es war etwa am Anfang des 19. Jahrhunderts, als man den ursächlichen Zusammenhang zwischen Ohreiterung und Sinusphlebitis erkannte. Man schrieb jedoch lange Zeit ausschließlich der chron. Otitis media diese Komplikationsmöglichkeit zu. Im Jahre 1896 hielt K ö r n e r noch die ursächliche Erkrankung für chronisch, während er dann 1902 aus seinen Beobachtungen be-

richtete, daß die primäre Erkrankung in der überwiegenden Mehrzahl der Fälle die Otitis media acuta war. Heute gilt allgemein die Auffassung, daß es in allererster Linie die acute Otitis ist, die zur Sinusphlebitis führt, nachdem auch F. Voß nachweisen konnte, daß über 60% der von ihm beobachteten Sinusphlebitiden durch eine acute Otitis media verursacht wurden. In unserer unten folgenden Zusammenstellung von 12 Sinusphlebitisfällen waren es 10, die im Gefolge einer acuten Otitis media und nur 2 Fälle, die durch eine Cholesteatomeiterung zustande gekommen waren.

Auf die bevorzugte Beteiligung des Sinus der rechten Seite ist immer wieder hingewiesen worden. In unseren 12 Fällen war der rechte Sinus 8 mal, der linke dagegen nur 4 mal beteiligt. Körner beschreibt 61 Fälle von Sinusphlebitis, bei denen der rechte Sinus in 35 Fällen, der linke in 26 Fällen erkrankt war. Er erklärt diese Tatsache nach umfangreichen Schädeluntersuchungen damit, daß rechts die Fossa sigmoidea des Sulcus transversus fast immer weiter nach vorn und außen in den Warzenfortsatz eindringt als links, die Entzündung also rechts eher zum Sinus gelangt.

Voß berichtet über 18 rechts- und 11 linksseitige, Hansberg über 6 rechts- und 3 linksseitige Sinusphlebitiden. Demgegenüber stehen andere Veröffentlichungen, z. B. von Hegener und Haymann. Ersterer beobachtete 26 rechts- und 27 linksseitige, Letzterer sogar 35 rechts- und 50 linksseitige. Jedoch fanden auch die beiden letzteren Autoren immer ein Ueberwiegen der rechtsseitigen perisinuösen Veränderungen.

Die Therapie der Sinusphlebitis beschränkte sich damals, nachdem der ursächliche Zusammenhang erkannt worden war, lediglich auf die Ausschaltung des Primärherdes, während man nicht wagte, den Sinus selbst anzurühren. So erklärt sich auch die erschreckend hohe Mortalität (von 80 bis 90%) der Sinusphlebitis zu jener Zeit. Erst 1880 schlug dann Zaufal als Erster vor, den Sinus im Falle der Phlebitis zu eröffnen, was er auch 4 Jahre später in die Tat umsetzte. Arbuthnot Lane ergänzte diese Therapie 1889 durch die Unterbindung der Vena jugularis interna am Hals in all den Fällen, in denen die Phlebitis bereits dorthin übergegriffen hatte.

Während in der folgenden Zeit die Spaltung des Sinus nach Ausschaltung des Primärherdes immer mehr die Methode der Wahl wurde, herrscht im Schrifttum bis zum heutigen Tage noch ein unentschiedener Streit um den Wert der Jugularisunterbin-

dung. Die einen Autoren vertreten den strikten Standpunkt, die Vena jugularis bei jeder Sinusphlebitis grundsätzlich zu unterbinden, die anderen lehnen jede Unterbindung ab, während schließlich dritte sich nach den vorliegenden Verhältnissen richten. Somit geht unser Bestreben in der vorliegenden Abhandlung dahin, an Hand von 12 Fällen, welche in der Zeit von Ende August 1939 bis Ende April 1940, also hauptsächlich in den Wintermonaten, zur Beobachtung bezw. Behandlung kamen, eine soweit als mögliche Entscheidung darüber zu treffen, welche Methode als die aussichtsreichste anzusehen ist. Dabei kam die rasche Folge der Einweisungen der Beurteilung insofern besonders zu gute, als der frische Eindruck eben vorausgegangener Phlebitiden ein umso besseres Urteil über den tatsächlichen Erfolg der einzelnen Behandlungsmethoden erlaubte.

Die frühzeitige Diagnose der Sinusphlebitis.

Es steht außer jedem Zweifel, daß es für den Behandlungserfolg jeder Erkrankung von großer Wichtigkeit ist, die Ursache rechtzeitig zu erkennen, um eine entsprechende Behandlung so frühzeitig wie nur möglich einleiten zu können. Dies gilt in ganz besonderem Maße für die Sinusphlebitis, ja man kann ohne Bedenken die Auffassung vertreten, daß h i e r der entscheidende Faktor für den weiteren Verlauf der Erkrankung überhaupt zu suchen ist. Bekanntlich nimmt die Erkrankung oft einen ganz rapiden Verlauf und führt bereits in den ersten Anfangsstadien zur Metastasenbildung, die ihrerseits die Prognose sehr erheblich verschlechtern. Dies zeigt am besten der Verlauf des Falles 7 unserer unten folgenden Beobachtungen. Das an sich ziemlich klare Bild der Sinusphlebitis wurde hier durch Krankheitserscheinungen verwischt, die auf einen Paratyphus hinwiesen. Der Kranke wurde deshalb zur Kinderklinik verlegt, wo er 6 Tage blieb. Diese 6 Tage aber waren entscheidend für den weiteren Verlauf, wie sich bei der Nachoperation herausstellte. Die Phlebitis war bereits soweit vorgeschritten, daß sie nicht mehr beherrscht werden konnte, während bei der Antrotomie, die 11 Tage vorher ausgeführt worden war, außer einer geringen Verfärbung der Sinuswand keine Anzeichen für eine Phlebitis oder eine Thrombose vorhanden waren. Der Junge starb dann an der Sepsis bezw. an den metastatisch entstandenen Lungenabszessen.

Noch eindeutiger wird das oben Gesagte, wenn man diesem Fall den Verlauf von Fall 1 und 12 gegenüberstellt. Hierbei

wurde jedesmal die Diagnose frühzeitig gestellt. Durch die sofort vorgenommene Operation konnte der Thrombus ganz entfernt werden. Kritische Entfieberung und Heilung waren die Folge.

Die klassischen Symptome der Sinusphlebitis sind heute allgemein bekannt. Sie sind in erster Linie durch die otogene Allgemeininfektion bedingt, die häufig die Sinusphlebitis begleitet. Andererseits kann die Sinusphlebitis auch einen vorwiegend lokalen Prozeß darstellen und dadurch, wie zumeist, weniger auffallend in Erscheinung treten.

Das vorherrschende Symptom der Sinusphlebitis ist das Fieber, das in der Mehrzahl der Fälle mit hohen Remissionen verläuft, indem es plötzlich bis 40 Grad und darüber ansteigt, um ebenso rasch wieder bis zur Norm, meist unter diese, abzufallen. Dabei kommt es oft zum Schüttelfrost. Wichtig dabei ist, daß die Temperatur innerhalb eines Tages sehr stark schwanken kann, sodaß z. B. bei wiederholter Fiebermessung am Tage teils normale, teils leicht erhöhte, teils hohe Temperaturen gefunden werden. Manche Autoren empfehlen deshalb 2—3 stündige Fiebermessung bei Verdacht auf eine Sinusphlebitis. Typische Fieberkurven fanden wir bei den Fällen 2, 3, 5, 7 und 8. Andere Patienten jedoch — Fall 1, 6 und 12, kamen entweder gleich nach der Aufnahme in unsere Klinik zur Operation, nachdem draußen bereits tagelang hohe Temperaturen bestanden hatten, und zuletzt Schüttelfrost und Erbrechen aufgetreten waren, oder sie wurden, soweit sie in unserer Beobachtung standen, sofort nach dem ersten Temperaturanstieg, der mit Schüttelfrost oder Erbrechen einherging, operiert.

In der ersten Woche einer acuten Otitis sind gelegentlich Temperaturen selbst bis zu 40 Grad, allerdings eher bei Kindern als bei Erwachsenen, zu beobachten. Sie sind nicht alarmierend, während man bei Temperaturen mit ausgeprägten Remissionen, vor allem in der 3. Woche und später unbedingt an eine Sinusphlebitis denken muß, besonders dann, wenn der Kranke zeitweilig fieberfrei war. Seltener als obiger Fiebertypus ist die hohe Kontinua. In diesen Fällen allerdings ist eher an interkurrierende Erkrankungen, etwa an eine Pneumonie und dergl. zu denken. Erst der Ausschluß solcher Erkrankungen bei einer bestehenden Otitis media weist auf eine Sinusphlebitis hin. Im Falle 2 unserer Zusammenstellung hielt der hinzugezogene Kinderarzt eine beginnende Pneumonie für wahrscheinlich, während die Temperatur nach unserer Ansicht mehr für eine Sinusphlebitis sprach, was durch die Operation auch bestätigt wurde.

Ein untrügliches Zeichen der Sinusphlebitis ist zweifellos das Auftreten von Metastasen, die in den verschiedensten Organen lokalisiert sein können. Dabei zählen nach den Erfahrungen der meisten Autoren die Lungenmetastasen zu den gefährlichsten Komplikationen. Die Lokalerscheinung der Sinusphlebitis, z. B. schmerzhaftes Oedem über dem Warzenfortsatz bei Transversusthrombose, Schmerzhaftigkeit oder strangartige Verhärtung der Vena jugularis bei Beteiligung dieser Vene halbseitige Kopfschmerzen usw., können ebenfalls vorhanden sein und vervollständigen dann das Bild. Meningitis und aus der Latenz tretende Hirnabszesse können ebenfalls mit hohen Temperaturen einhergehen, jedoch lassen sie sich meist durch den Liquorbefund, Hirnabszesse auch oft durch das Vorhandensein von Herdsymptomen gegen eine Sinusphlebitis abgrenzen.

Wie soll man sich aber verhalten, wenn all diese Symptome fehlen oder nur angedeutet sind, und trotzdem der Verdacht auf Sinusphlebitis besteht? In solchen Fällen halten wir die Freilegung für indiziert, um sich dadurch über sein Aussehen, seine Konsistenz, die Pulsation usw. zu vergewissern.

Vor- und Nachteile der Sinusfreilegung.

Die Freilegung des Sinus ist nicht immer gleichgültig, das hat Haymann experimentell nachgewiesen und eingehend beschrieben. Es ist ihm gelungen, im Tierexperiment in zahlreichen Fällen durch Aufdrücken von mit infektiösem Material durchsetzten Tampons auf den freigelegten, gesunden Sinus eine Sinusphlebitis zu erzeugen.

Einen ähnlichen Fall beim Menschen hat Kriegsmann beschrieben: Antrotomie mit Freilegung des Sinus, der unverändert erscheint. Wegen Blutung aus einer Knochenvene feste Tamponade. Am 4. Tag p. op. 40 Grad Fieber mit Schüttelfrost. Die Nachoperation zeigt eine stark veränderte Sinuswand an der freigelegten Stelle. Bei Schlitzung des Sinus findet sich an der genannten Stelle ein kleiner Thrombus. Kriegsmann beschreibt dann noch einen zweiten Fall von sekundärer Sinusphlebitis, die nach Einreißen der Sinuswand bei der Operation entstand. Allerdings seien es beide Male Frühoperationen am 7. bezw. 8. Tag der Otitis media gewesen. Er zieht daraus den Schluß, bei der Frühoperation die Indikation der Sinusfreilegung sehr streng zu stellen. Der Fall 11 unserer Zusammenstellung, der einen einwandfreien Fall von sekundärer Sinusphlebitis darstellt, wurde am 8. Tag der Mittelohrentzündung operiert, zählt somit also auch noch zu den Frühoperationen.

Es muß jedoch darauf hingewiesen werden, daß vor allem die Konstitution des Patienten bei der Indikation der Sinusfreilegung zu berücksichtigen ist. Bei Kindern ist dies nicht immer möglich, da hier die Einordnung unter einen bestimmten Konstitutionstyp meist sehr schwierig ist.

Wir haben in zahlreichen Fällen von einfachen Antrotomien die Erfahrung gemacht, daß Patienten von sthenischem Habitus auf einen derartigen Eingriff wenig reagieren (Temperaturen häufig normal bei wenig oder gar nicht gestörtem Allgemeinbefinden). Selbst Fälle, bei denen der Sinus oberflächlich verletzt wurde, zeigen keinerlei Reaktionen. Die unten angeführten Fälle

4, 5 und 6 beweisen, daß solche Patienten eine einmal entstandene Sinusphlebitis viel leichter überwinden als das bei Asthenikern der Fall ist. Sie reagieren sämtlich mit einer guten, ja zum Teil einer überschüssigen Granulationsbildung. Letztere führte allerdings im Falle 4 trotz vorsichtiger Tamponade zu einer Verhaltung des Sekrets und begünstigte damit die Entstehung der Sinusphlebitis. Bei Asthenikern ist nach unseren Erfahrungen wie auch nach denen von Schroeder, Alexander und Albrecht wie weiter unten noch zu zeigen ist, die Granulationsbildung meist mäßig oder schlecht. Der durch die bindegewebige Reaktion gebildete Schutzwall, der sowohl zur Abwehr der drohenden sekundären als auch der Ueberwindung einer einmal entstandenen Sinusphlebitis von Wichtigkeit ist, kann bei den Asthenikern mindestens nicht vollwertig sein. Man darf deshalb bei Patienten von asthenischem Habitus den Sinus nicht unnötig freilegen. Diese Beobachtung wird bestätigt durch den Verlauf im Fall 11.

Die Freilegung des Sinus hat also neben dem Vorteil der direkten Beurteilungsmöglichkeit, andererseits den Nachteil der Gefahr für die Entstehung einer sekundären Sinusphlebitis, die nach alldem bei Asthenikern bedeutend größer einzuschätzen ist, als bei Patienten von sthenischem Habitus.

Ueber den Wert der Sinuspunktion. Frühzeitige Sinusoperation und totale Ausschaltung des Entzündungsherdes als Methode der Wahl.

Bei Verdacht auf eine Sinusphlebitis und bei freigelegtem Sinus haben wir, etwa um festzustellen, ob er bluthaltig ist, nie punktiert. Zu leicht sticht man durch einen kleinen, wandständigen Thrombus hindurch, erhält Blut und ist dann allzu leicht geneigt, von einer Eröffnung Abstand zu nehmen, obgleich in Wirklichkeit doch eine Thrombose vorliegt. Damit geht kostbare Zeit verloren, wie der Verlauf des Falles 7 zeigt. Wir halten in solchen Fällen die Schlitzung des Sinus nach sorgfältiger Tamponade für die Methode der Wahl. Den gleichen Standpunkt in dieser Frage nehmen Brünnings und Randal ein, die die diagnostische Bedeutung der Punktion des Sinus ebenfalls für sehr zweifelhaft halten und daher ablehnen.

Die von Perwitzschky beschriebene Methode zum Nachweis einer Sinusthrombose durch den modifizierten Queckenstedtschen Versuch haben wir bisher nicht ausgeführt. Sie wird

ausschließlich bei obturierenden Thromben größeren Umfanges positiv ausfallen. Wie wir jedoch noch sehen werden, wurde die Mehrzahl der Sinusphlebitiden bereits in einem Zeitpunkt erkannt und operativ angegangen, zu dem noch keine oder nur geringe Thrombusbildung eingetreten war.

Die konservative Therapie der otogenen Sinusphlebitis,, die lediglich in der Ausschaltung des primären Infektionsherdes im Zellensystem des Warzenfortsatzes besteht, während der Sinus selbst unberührt bleibt, hat sich nicht bewährt. Dies geht allein schon aus der Mortalitätsziffer (80 bis 90%) der voroperativen Zeit hervor.

Infolge der durchweg bestehenden Neigung der Sinusphlebitis schnell fortzuschreiten und frühzeitig zur Metastasenbildung zu führen, ist die rechtzeitige Erkennung der Sinusphlebitis nutzlos, wenn nicht die sofortige Sinusoperation ihr auf dem Fuße folgt.

Ueber die von uns geübte Sinusoperation

Es ist selbstverständlich, wenn eine Mastoiditis operativ angegangen wird, daß dabei das Zellensystem des Warzenfortsatzes bis auf die letzte Zelle und bis auf die letzte Granulation gründlich ausgeräumt wird. Nach Freilegung des Sinus in ziemlich breiter Ausdehnung und selbstverständlich bis ins Gesunde wird möglichst weit proximal und distal nach Whiting tamponiert, damit eine weitmöglichste Blutleere erzielt wird. Diese Tamponade ist an sich zweifellos schon ein therapeutischer Eingriff, wie sich aus folgendem noch ergeben wird. Nun wird die Vorderwand des Sinus geschlitzt, um sich über den Inhalt und das Aussehen der Intima zu orientieren. Dann wird die Sinusvorderwand teilweise excidiert. Diese Excision ist für den späteren Verlauf nicht unwesentlich, da hierdurch sowohl ein Teil der erkrankten Wand ausgeschaltet, als auch vor allem freier Sekretabfluß sicher gewährt wird. Bei Vorhandensein eines Thrombus muß die Sinuswand allein schon zur Entfernung des Thrombus ausgedehnt excidiert werden. Dabei ist die totale Thrombektomie bis zur Blutung aus beiden Sinusstümpfen das erstrebenswerte Ziel, worauf besonders Fieandt hingewiesen hat. Besonders hat sich uns noch die Methode des Absaugens sehr bewährt. Die häufig starke Blutung schließt allerdings nicht aus, daß noch kleinere Thromben im nicht eröffneten Sinusabschnitt vorhanden sind, doch werden solche sehr oft durch den Blutstrom mitgerissen und nach aussen gespült. Im Gegensaatz zu anderen Autoren

achten wir bei der Nachbehandlung besonders auf den täglichen Verbandwechsel, um einen möglichst guten Sekretabfluß sicherzustellen. Dabei haben wir mehrmals die Feststellung gemacht, daß es bereits nach wenigen Tagen bei normaler Temperatur nicht mehr aus dem Sinus blutete, obgleich keine sekundäre Thrombenbildung beobachtet wurde. Man muß in solchen Fällen annehmen, daß es sogleich zu einer Verklebung der Sinuswand gekommen ist, wie dies der Fall 12 zeigt.

Whitingsche Tamponade als Mittel der Ruhigstellung des Sinus.

Die Whitingsche Tamponade bezweckt in erster Linie eine Blutleere des Sinus im Augenblick des operativen Eingriffs, die aber wegen des meist gut ausgebildeten Kollateralkreislaufs und vor allem wegen der für die operativen Manipulationen sehr ungünstigen anatomischen Verhältnisse fast nie vollständig ist. Ihre Wirkung liegt nach den Ansichten der meisten Autoren allerdings mehr in der Ausschaltung des Aussaatweges. Das trifft sicher zu. Nach unserer Ansicht aber ist es zudem noch die mechanische Ruhigstellung des Entzündungsherdes, die durch die Whitingsche Tamponade gleichzeitig bedingt wird. Daneben ist auch eine möglichste Ruhiglagerung des Kopfes anzustreben, und der Kranke ist vor jeder Erschütterung und unnötigen, unvorsichtigen Umlagerung zu schützen. Allerdings halten wir den Vorschlag von J. C. Munjo, nämlich nach Freilegung, Schlitzung und Küretieren des Sinus für mehrere Tage Kopf, Hals und Brust einzugipsen, um eine absolute Ruhigstellung zu garantieren, für wenig zweckmäßig und zu weitgehend.

Der Wert der streng indizierten Jugularisunterbindung.

Ueber den Wert und das Anwendungsgebiet der Unterbindung der Vena jugularis interna bei der Phlebitis des Sinus sigmoideus bestehen noch erhebliche Meinungsverschiedenheiten. Die Unterbrindung der Vena jugularis bezweckt nach der Ansicht der meisten Autoren in erster Linie die Verschleppung infektiösen Materials hintanzuhalten. Ferner soll bei der Bulbusthrombose und Thrombophlebitis der Vene selbst dadurch das Fortschreiten des entzündlichen Prozesses verhindert werden. Es ist jedoch zu bedenken, daß zudem durch die Jugularisunterbindung in nicht un-

erheblichem Maße die durch die Sinustamponade erzielte Ruhigstellung des Entzündungsherdes ergänzt wird.

Bei Bulbusthrombose braucht die Vene nicht druckschmerzhaft zu sein, wie Fall 11 und 12 beweisen. Hier fand sich bei der Sinusfreilegung ein obturierender Thrombus, der bis in den Bulbus venae jugularis reichte. Die Jugularis zeigte bei Palpation keinerlei Anhalt für das Vorhandensein einer Phlebitis und wurde daher nicht unterbunden. Der weitere fieberfreie Verlauf machte die Unterbindung später nicht mehr erforderlich.

Randal vertritt auch nach unseren Beobachtungen zu Recht die Ansicht, daß man bei ausgedehnter Sinusphlebitis nach der Sinusoperation ruhig einige Tage zuwarten könne und erst bei weiter bestehendem Fieber die Jugularis unterbinden solle.

Undritz steht auf dem Standpunkt, daß eine Jugularisunterbindung nur bei Thrombose des Bulbus und der Jugularis selbst angezeigt ist.

Jung schlägt zwar anläßlich der Zusammenstellung der im Laufe von 26 Jahren beobachteten Fälle von Sinusphlebitis die Unterbindung der Vena jugularis nur dann vor, wenn die Phlebitis auf die Jugularis übergegriffen hat, bemerkt aber, daß er grundsätzlich unterbunden hat.

Koch berichtet über 34 Fälle von Sinusphlebitis, bei denen sämtlich die Vena jugularis unterbunden wurde. Bei 10 Kranken ohne nachweisbare Sinusthrombose erfolgte erst eine Besserung nach der Jugularisunterbindung, nachdem anfänglich nur der Sinus tamponiert und eröffnet worden war.

Im Anschluß an die von Koch gemachte Beobachtung soll auf die Fälle 6 und 10 hingewiesen werden. Bei diesen Kranken war der Befund bei der Sinusoperation ziemlich gering. Trotz sorgfältiger Ruhigstellung durch Whitingsche Tamponade und breiter Schlitzung der Sinuswand traten während der folgenden Tage wiederholt Temperaturen auf. Das Allgemeinbefinden verschlechterte sich zusehends. Die daraufhin vorgenommene Unterbindung der Vena jugularis brachte überraschend schnell Fieberfreiheit bei zunehmender Besserung des Allgemeinbefindens.

Einen ähnlichen Fall hat T. B. Layton beschrieben.

Zusammenfassend können wir sagen, daß bei einwandfrei nachweisbarer Beteiligung der Vena jugularis diese selbstredend sofort unterbunden werden muß, daß aber auch in all den Fällen, bei denen der Prozeß trotz Tamponade und Schlitzung des Sinus nicht zur Ruhe kommt, die Unterbindung angezeigt ist.

Die Konstitution des Kranken. Ihre Auswirkung auf den Heilverlauf und ihre Berücksichtigung bei der Prognosestellung.

Der erste Hinweis auf den Zusammenhang zwischen dem Körperbau des Patienten und dem Verlauf der Sinusphlebitis stammt aus dem Jahre 1907. Schroeder beschrieb damals einen Fall von fieberfreiem Verlauf bei Sinusthrombose und verglich diesen mit einem von Alexander im Jahre 1905 veröffentlichten ähnlichen Fall. Beide Patienten waren auffallend kräftig, so heißt es in der Beschreibung, und zeigten nach dem operativen Eingriff gute Granulationsbildung. Schroeder kommt danach zu dem Schluß, daß in erster Linie der chronische Verlauf dieser Erkrankung und die kräftige Konstitution der Patienten das Fehlen des Fiebers bedingt haben.

Albrecht hat dann 1931 in seinem Vortrag über die Bedeutung der Konstitution in der Pathogenese der Hals-Nasen-Ohren-Erkrankungen eingehend zu diesem Problem Stellung genommen. Er berichtet u. a. darüber, daß die Sinuswand bei Asthenikern durchweg dünner und zarter ist als bei Sthenikern. Dadurch vermögen Erreger und Toxine leichter die Sinuswaand zu schädigen und zu durchdringen. Ferner sei die Granulationsbildung des Asthenikers meist mäßig oder schlecht, wodurch dem Fortschreiten eines entzündlichen Prozesses weniger Widerstand entgegengesetzt werde.

Wir konnten dieselben Beobachtungen machen. Wie bereits oben dargelegt wurde, zeigen die Stheniker eine auffallend gute Reaktion auf operative Eingriffe und entwickelten durchweg eine gute Granulationsbildung, wodurch sie der Erkrankung einen wirksamen Schutzwall entgegenstellten. Selbst der Patient im Fall 6, bei dem sich neben Sinusphlebitis ein mittelschwerer Diabetes fand, zeigte entsprechend seinem sthenischen Habitus eine gute Granulationsbildung und überwand die Sinusphlebitis ziemlich schnell

Außer dem Alter des Patienten, das nach den Untersuchungen von Haymann und Mygind eine wesentliche Rolle für Verlauf und Ausgang der Sinusphlebitis spielt, ist nach unseren Erfahrungen vor allem die Konstitution des Kranken bei der Prognosestellung zu berücksichtigen. Und zwar ist die Prognose beim Stheniker durchschnittlich wesentlich günstiger als die der Asthenike.

Von den 12 angeführten Fällen von Sinusphlebitis starben nur 2, von diesen einer an Hydrozephalus internus. Beide Patienten waren von ausgesprochen asthenischem Habitus und zeigten sehr schlechte Granulationsbildung.

Vorgeschichte, Befund, Operationsbericht und postoperativer Verlauf der von uns beobachteten Fälle von Sinusphlebitis.

1. Fall: 6 3/4 jähriges Mädchen, das seit einem Jahr an einer rechtsseitigen Mittelohreiterung leidet. Seit dem 21. 8. 39 schlechtes Allgemeinbefinden, 39 Grad Temperatur rektal. Seit heute Mittag (22. 8.) wiederholt Erbrechen.

Befund: Trommelfell links blaß und wenig retrahiert. Trommelfell rechts im Ganzen gerötet mit randständiger Perforation hinten oben. Im Gehörgang wenig fötides Sekret. Temperatur siehe Kurve. Jugularis nicht druckschmerzhaft.

Nach Ausschluß einer sonstigen fieberhaften Erkrankung sofortige Radikaloperation rechts. Es findet sich in Antrumnähe eine große Einschmelzungshöhle mit ausgedehnten Cholesteatommaßen bis zum Sinusduradreieck und nach abwärts bis zu den

Schwalm, Elfriede, $6^{3}/_{4}$ J.

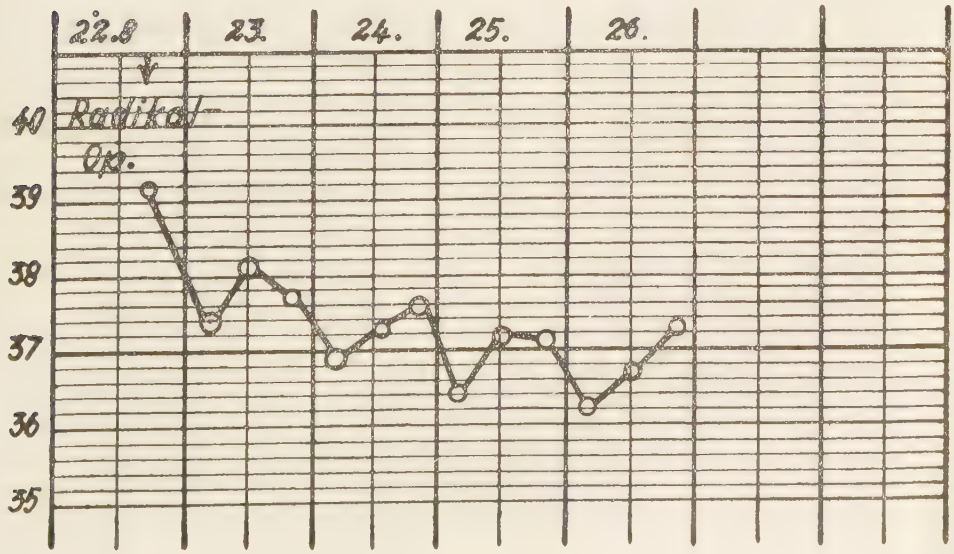

Schwellenzellen reichend. Der freigelegte Sinus ist grauweiß verfärbt, die Vorderwand mit Granulationen bedeckt. Bei Betastung ziemlich hart. Von unten her quillt in der Sinusscheide seröser Eiter hervor. Bulbusoperation nach Voss. Am Bulbus die gleichen Veränderungen. Freilegen des Sinus bis oberhalb des ersten Sinusknies, wo er völlig normales Aussehen hat. Whitingsche Tamponade und Schlitzen des Sinus bis zum Bulbus, Resektion der Vorderwand und Entfernung des eitrig zerfallenen Thrombus bis aus beiden Enden Blut hervorquillt. 24. 8. Ziehen der Bulbustamponade. 26. 8. Entfernung der oberen Tamponade, worauf kein Blut mehr nachfließt. Weiterhin glatter fieberfreier Verlauf mit Heilung.

In diesem Falle einer ausgedehnten Cholesteatomeiterung mit eitrig zerfallender Sinus-Bulbusthrombose gelang es offensichtlich, den ganzen Thrombus zu entfernen, wie der lytische Temperaturabfall nach der Operation und das Fehlen einer Fieberzacke während der Folgezeit zeigt. Obgleich die Thrombose bis in den Bulbus venae jugularis reichte, wurde letztere nicht unterbunden, sondern zunächst der weitere Verlauf abgewartet. Das gute Allgemeinbefinden und die Fieberfreiheit des Kindes während der Folge machten die Unterbindung schließlich auch nicht erforderlich.

2. Fall: 5 jähriger Junge. Seit 12 Tagen Ohrschmerzen beiderseits mit Fieber. Am 15. 11. 39 Aufnahme in die Klinik.

Befund: Trommelfell beiderseits gerötet, links im oberen Abschnitt vorgewölbt. Beiderseits im Gehörgang eitriges Sekret.

Da auf konservative Behandlung keine Besserung, am 17. 11. Antrotomie beiderseits. Links bei mäßiger Pneumatisation perisantrale Einschmelzungshöhle. Sinus nicht freigelegt, da Kortikalis intakt. Rechts: Bis auf den Sinus, der mit Granulationen bedeckt und zum Teil weißlich verfärbt ist, der gleiche Befund. Sinus nicht eröffnet. Urin: reichlich Erythrozyten, Leukozyten und vereinzelt hyaline Zylinder. 21. 11. (5. Tag p. Op.) plötzlicher Temperaturanstieg auf 40,5 Grad. Links Mittelohr trocken, rechts noch mäßige Sekretion. 27. 11.: Nach gestrigem Temperaturabfall auf 37 Grad heute erneuter Anstieg auf 40,5 Grad. Der hinzugezogene Kinderarzt hält zwar eine beginnende Pneumonie für möglich, jedoch spricht der Fieberverlauf viel eher für eine Sinusphlebitis, zumal der Sinus rechts bei der Antrotomie krankhafte Veränderungen zeigte. Daher Nachoperation rechts: Sinus verfärbt gespannt und mit Granulationen bedeckt. Freilegung bis ins

Gesunde. Whitingsche Tamponade und Schlitzen des Sinus. Kein Thrombus. Sinuswand stark verdickt und entzündlich verändert. 28. 11.: Temperatur nach einer Remission bis 38 Grad wieder auf 40,4 Grad. Wechsel der Tamponade. Es blutet vom zentralen und peripheren Sinusabschnitt her. 1. 12.: Nach lytischem Temperaturabfall heute fieberfrei. 3. 12.: Bei täglichem Tamponadewechsel ab heute Weiterbehandlung ohne Tamponade.

Nachdem der Junge wegen des noch immer positiven Urinbefundes am 16. 12. auf die Kinderklinik verlegt worden war, trat nach 4 Tagen erneut Fieber auf. Beide Wunden sahen gut aus und gaben keinen Anhalt für eine Komplikation Der hinzugezogezogene Chirurg stellte die Diagnose : Paranephritischer Abszeß links, was sich bei der Operation bestätigte.

Es handelt sich also bei dem Jungen sicher um eine rechtsseitige Sinusphlebitis, die nach Whitingscher Tamponade und Eröffnung des Sinus zur Ausheilung kam. Der Urinbefund bei der Aufnahme läßt die mögliche Annahme zu, daß es bereits vor der Operation zu einer Metastasierung und Entstehung einer Nephritis gekommen ist, und daß später unter erneutem Temperaturanstieg sich auf diesem Boden — evtl. auch metastatisch — der paranephritische Abszeß entwickelte.

3. Fall: 5 jähriges blaßes Mädchen, seit über 4 Wochen Scharlach, seit 30 Tagen Ohrlaufen rechts. Nach vorübergehender Besserung in den letzten Tagen profuse Sekretion aus dem rechten Ohr. Gestern Temperaturanstieg auf 39 Grad. Befund : Trommelfell rechts blaß-rot, im hinteren Abschnitt stark vorgewölbt. Warzenfortsatz rechts sehr druckschmerzhaft. Trommelfell links ohne Befund. Röntgenologisch : Rechts periantrale Einschmelzung. Nachdem heute (6. 1. 40) die Temperatur wieder auf 39,2 Grad angestiegen ist, Antrotomie rechts : Nach Durchmeißelung des Kortikalis quillt unter Druck rahmiger Eiter hervor. Etwa haselnußgroße, periantrale Einschmelzungshöhle.
Pneumatisation gut. Sorgfältige Ausräumung, Sinus nicht freigelegt, da Sinuskortikalis unverändert erscheint. 12. 1.: Nach der Operation zunächst subfebrile Temperatur. Seit gestern Fieber bis 40 Grad. Internistische Untersuchung. o. B. Vena jugularis rechts nicht druckschmerzhaft. Man entschließt sich zur Sinusoperation : Nach Entfernung der schlaffen Granulationen und Durchmeißelung der Sinuskortikalis zeigt der Sinus grauweißliche Verfärbung. Bei Palpation unelastisch. Nach Freilegung des Sinus zentral und peripher bis ins Gesunde Tamponade und

Schlitzen des Sinus. Es blutet ziemlich stark, makroskopisch kein Thrombus, dagegen ist die Sinuswand verdickt, die Intima erscheint rauh. Druckverband. 17. 1.: Nach täglichem Verbandwechsel blutet es beim heutigen Verbandswechsel noch immer aus dem Sinus. Die Temperatur ist nach der Sinusoperation lytisch abgefallen. 4. 2.: Temperatur um 37 Grad. Mittelohr trocken. 16. 2.: Wunde fast zugranuliert, geheilt entlassen.

In diesem besonderen Falle einer nekrotischen Scharlach-Otitis wurde der Sinus bei der Antrotomie nicht freigelegt, da die Kortikalis intakt schien. Die fehlende vollständige Entfieberung nach der Operation und der erneute Temperaturanstieg 6 Tage später ließen nach Ausschluß einer anderen Ursache den Verdacht einer Sinusphlebitis aufkommen, der dann durch die Sinusoperation bestätigt wurde. Auch hier nach Tamponade und Schlitzen des Sinus bei anschließendem täglichen Verbandwechsel lytische Entfieberung und Heilung ohne Jugularisunterbindung.

4. Fall: 33jähriger Patient von sthenischem Habitus, der vor 1 1/2 Jahren bereits einmal etwa 3 Wochen dauernde heftige Mittelohrentzündung rechts durchgemacht hat. Jetzt seit 3 Wochen wieder Ohrenschmerzen rechts und seit mindestens 14 Tagen Ohrlaufen rechts. Befund: Trommelfell links blaß, wenig getrübt. Trommelfell rechts nach Entfernung reichlichen Sekrets gerötet mit kleiner zentralerr Perforation. Pulsierender Lichtreflex, Senkung der hinteren oberen Gehörgangswand, Warzenfortsatz nicht druckschmerzhaft.

Zunächst konservative Behandlung. In den folgenden Tagen nimmt die Sekretion zu, der Warzenfortsatz rechts wird druckschmerzhaft, die Senkung der Gehörgangswand ausgeprägter.

Röntgenologisch: Periantrale Einschmelzung.

Es wird deshalb am 28. 9. die Antrotomie rechts vorgenommen: Periantral und perilabyrinthär Einschmelzungsherde mit reichlich Granulationen. Freilegung der Dura, die nicht verändert ist, Sinus nicht freigelegt.

8. 10.: Temperatur wie in den vorhergehenden Tagen um 37 Grad. Das Allgemeinbefinden hat sich wesentlich verschlechtert. Sekretion aus dem Mittelohr hat zugenommen, während die Operationswunde mit überschießenden Granulationen angefüllt und jetzt fast ganz zugeheilt ist. 13. 10.: Nachoperation mit Freilegung des Sinus, der keine wesentlichen Veränderungen zeigt. Allmählicher Temperaturanstieg. 19. 10.: Fieber bis 39,7 mit leichtem

Schüttelfrost. Sofortige Nachoperation : Bei Freilegung des stark verfärbten Sinus quillt an umschriebener Stelle Eiter hervor. Bei weiterer Freilegung reißt die Sinuswand ein, worauf sich Blut entleert. Whitingsche Tamponade, Druckverband. 20. 10.: Verbandswechsel. Im Sinus findet sich ein eitriger Thrombus. Temperatur am 22. 10. auf 37 Grad abgefallen. Wiederum überschießende Granulationsbildung. Während der Folgezeit fieberfrei. Am 25. 11. geheilt entlassen.

Bei diesem Patienten, bei dem die erste Nachoperation am 16. Tag der Antrotomie keine wesentliche Veränderung der Sinuswand zeigte, bei dem jedoch eine auffallend reichliche Granulationsbildung festgestellt wurde, sodaß die Operationswunde bereits nach 10 Tagen fast völlig geschlossen war, ist die Annahme gerechtfertigt, daß die starke Granulationsbildung eine umschriebene Sekretverhaltung bedingt hat, wodurch es dann am 22. Tag nach der Operation sur Entstehung einer Sinusphlebitis kam. Durch die sofort vorgenommene Sinusoperation war der Kranke nach 3 Tagen fieberfrei. Jugularis-Unterbindung war nicht erforderlich.

5. Fall: 12 Jahre alter Junge von vorwiegend sthenischem Habitus, der seit 3 Monaten über Schmerzen im linken Ohr klagt, In den letzten 14 Tagen Zunahme der Ohrenschmerzen. Befund : Trommelfell rechts blaß, retrahiert. Trommelfell links gerötet mit reichlich fötidem Sekret im linken Gehörgang. Schwellung und deutlich nachweisbare Fluktuation über dem linken Warzenfortsatz. Röntgenologisch : Große periantrale Einschmelzung.

9. 11.: Radikaloperation links : Schon beim Durchtrennen des Periosts enteert sich reichlich rahmiger, etwas fötider Eiter. Nach Durchmeißelung der Kortikalis fällt man in eine große, mit Cholesteatommassen und Eiter angefüllte Einschmelzungshöhle. Uebriger Warzenfortsatz fast kompakt. Dura intakt. Sinus nicht freigelegt. 11. 11. : Temperatur siehe die Kurve. 12. 11. : Schlechter Allgemeinzustand. Jugularis links druckschmerzhaft. Wegen Verdacht auf Sinusphlebitis wird sofort die Nachoperation vorgenommen :

1. Unterbindung der Vena jugularis interna und der Vena facialis.

2. Freilegung des Sinus lat. vom 1. Knie bis zum Bulbus nach Entfernung der reichlich vorhandenen Granulationen. Der Sinus ist mit Granulationen bedeckt und an umschriebener Stelle grau-

Ebert, Stefan, 12 J.

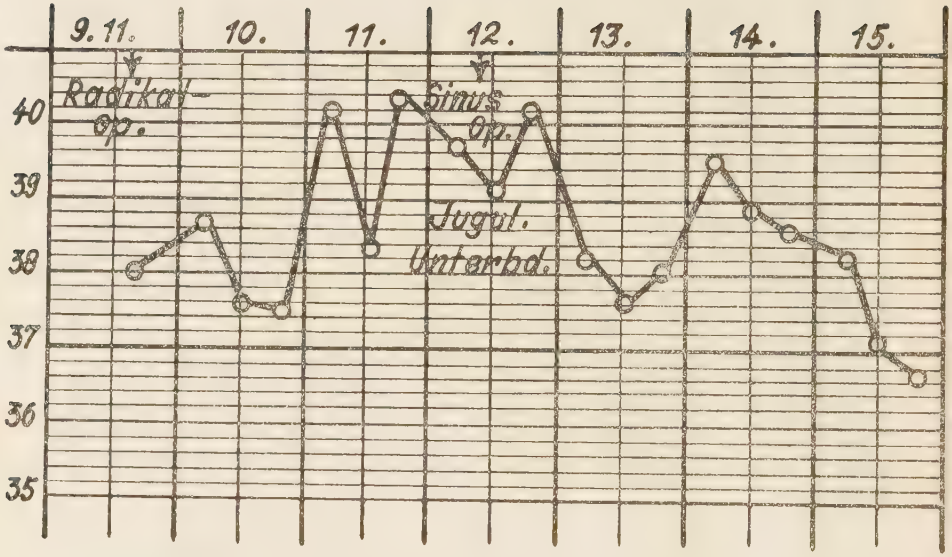

weißlich verfärbt. Nach Withingscher Tamponade Schlitzen des Sinus. Makroskopisch kein Thrombus. Tamponade des Sinus. Druckverband.

15. 11.: Allmählicher Temperaturabfall bis auf 37 Grad bei täglichem Verbandswechsel. Der Kranke hat sich bereits gut erholt. In den folgenden Tagen fieberfreier Verlauf bei gutem Allgemeinbefinden. Gute Granulationsbildung. 23. 12.: Geheilt entlassen.

In diesem Falle einer linksseitigen Cholesteatomeiterung mit subperiostalem Abszeß wurde der Sinus anfänglich wegen Fehlens jeder Anzeichen einer Sinusphlebitis nicht freigelegt. Temperatursteigerung über 40 Grad, Kopfschmerzen und Druckempfindlichkeit der Vena Jugularis führten am 3. Tag nach der Operation zur Nachoperation, bei der zunächst die Vena jugularis unterbunden wurde. Zweifellos handelte es sich trotz Fehlens eines Thrombus um eine Sinusphlebetis, die nach der Operation und Tamponade sehr bald zur Ruhe kam. Auch dieser Patient von vorwiegend sthenischem Habitus zeigte wie der vorhergehende eine sehr gute Granulationsbildung und erholte sich auffallend schnell.

6. Fall: 48jähriger Patient von pyknischem Habitus; seit 4 Wochen Ohrlaufen rechts. Schleimhäute hyperplastisch. Befund: Reichlich eitriges Sekret im rechten Gehörgang. Trommelfell rechts gerötet mit kleinem zentralen Defekt, pulsierender Lichtreflex und Senkung der hinteren oberen Gehörgangswand. Rechts Warzenfortsatz druckschmerzhaft. Trommelfell links o. B. Röntgenologisch: Rechts Einschmelzung über dem Sinus. 22. 6.: Blutzucker 208 mg %.

Nach vorläufiger konservativer Behandlung keine Besserung, daher Antrotomie am 25. 11.: Nach Durchmeißelung der Kortikalis findet sich ein Einschmelzungsherd im Bereich des Antrums bis zum vorgelagerten Sinus reichend. Dieser zeigt ein hyperämische Adventitia mit kleinen Granulationen. Bei Palpation erscheint die Sinuswand weich. Sinus wird breit freigelegt. 28. 11.: Wunde sieht gut aus, Temperatur um 37 Grad. 29. 11.: Heute abend plötzlicher Temperaturanstieg auf 40,2 Grad mit Schüttelfrost und Erbrechen. Schmerzen in der rechten Kopfhälfte. Sofortige Nachoperation: Auskratzen der Granulationen und Freilegung des Sinus vom 1. Knie fast bis zum Bulbus. Sinuswand grauweiß verfärbt. Ausgedehnte Granulationen auf der Vorderwand; diese ist bei Palpation wenig elastisch. Nach Tamponade Schlitzen des Sinus in ganzer Ausdehnung des freigelegten Abschnittes. Die Sinuswand ist stark verdickt, innen erscheint sie nicht ganz glatt. Makroskopisch kein Thrombus. Tamponade, Druckverband.

1. 12.: Verbandwechsel. Es blutet nicht aus dem Sinus. Einstellung des Blutzuckerspiegels. 5. 12.: Nach subfebrilen Temperaturen während der vorhergehenden Tage heute 40,5 Grad mit Schüttelfrost. Vena jugularis rechts wenig druckschmerzhaft. Sofortige Unterbindung der Vena jugularis, die unverändert erscheint. Weitere Freilegung des Sinus transversus und Schlitzung desselben, bis Blut erscheint. Darauf Tamponade. 6. 12.: Kritische Entfieberung. Patient hat sich vom Eingriff gut erholt. 30. 12.: Nach fieberfreiem Verlauf heute geheilt entlassen.

Dieser Fall von Sinusphlebitis war erschwert durch einen mittelschweren Diabetes. Trotz breiter Freilegung des veränderten erscheinenden Sinus am 25. 11. trat am 29. 11. der erste Schüttelfrost auf, der zur weiteren Freilegung des nunmehr stärker veränderten Sinus und zu seiner Eröffnung führte. Auch dieser Eingriff hat nicht zur endgültigen Beruhigung der Erkrankung genügt; denn am 5. 12. trat erneut ein Schüttelfrost auf. Erst die daraufhin sofort vorgenommene Jugularisunterbindung und weitere

Schlitzung des Sinus transversus führen am 6. 12. zur kritischen Entfieberung und Ausheilung. Einen ähnlichen Fall von Otitis, Mastoiditis und Sinusphlebitis, bei dem nach Schlitzung und Tamponade des Sinus weiterhin hohe Temperaturen bestanden, und der erst nach Jugularisunterbindung zur Entfieberung kam, hat T. B. Layton beschrieben. Bei unserem Patienten ist noch zu bemerken, daß er die Eingriffe erstaunlich gut überstand und kaum eine Reaktion zeigte.

7. Fall: $9^3/_4$jähriger Junge von leptosomem Habitus, der seit 14 Tagen Ohrschmerzen rechts hat. Seit 3 Tagen stärker werdender Durchfall, gestern mehrmals erbrochen, Temperaturerhöhung bis 40,5 Grad. Befund: Wenig eitriges Sekret im Gehörgang, rechts Trommelfell gerötet und vorgewölbt mit pulsierendem Lichtreflex, Warzenfortsatz stark druckschmerzhaft. — Trommelfell links o. B. Röntgenologisch: Einschmelzung perisinös und an der Spitze rechts.

7. 10.: Antrotomie rechts: Mäßige Pneumatisation. Es findet sich eine beginnende Einschmelzung perisinuös. Sinuswand etwas grauweiß verfärbt. Bei Palpation elastisch. Kein Anhalt für Thrombose. 12. 10.: Temperatur während der vergangenen Tage immer erhöht. Wegen des noch immer bestehenden Durchfalls wird der Junge nach Hinzuziehung des Kinderarztes wegen Verdacht auf Paratyphus zur Kinderklinik verlegt. 18. 10.: Die Diagnose „Paratyphus" hat sich nicht bestätigt. Der Junge wird deshalb wieder zu uns verlegt. Wegen Verdacht auf Sinusphlebitis sofortige Nachoperation: T-förmiger Erweiterungsschnitt. Entfernung der nur gering ausgebildeten Granulationen. Der Sinus wird fast bis zum Torkular und bis zum Bulbus hin freigelegt. Die Sinuswand ist in ganzer Ausdehnung grauweiß verfärbt. Bei Palpation unelastisch. Nach Abstopfen Schlitzung des Sinus in ganzer Ausdehnung des freigelegten Abschnittes. Es findet sich ein großer, obturierender Thrombus. Weitere Freilegung und Schlitzung des Sinus, bis es vom Tokular her blutet. Vom Bulbus her ist auch bei weiterer Freilegung der Sinuswand keine Blutung zu erzielen. Da zudem die Jugularis druckschmerzhaft ist, wird nach Whitingscher Tamponade des Sinus die Jugularis unterbunden. Jugularis nicht verändert.

20. 10.: Verbandswechsel. Weiterhin Fieber um 39 Grad. 4. 11.: Nachdem sich in den vorhergehenden Tagen die Temperatur zwischen 39 und 40 Grad bewegt hatte, treten heute zum ersten Mal pyämische Temperaturen auf. 6. 11.: Rechtes Hand-

gelenk geschwollen und leicht gerötet. 8. 11.: Nach Ausschluß einer Lungenbeteiligung durch den Kinderarzt nochmalige Nachoperation, wobei die Jugularis nach Grunert bis zur Klavikula freigelegt und dort unterbunden wird, nachdem sich in der Umgebung der ersten Unterbindungsstelle freier Eiter fand. Ein fester Thrombus wird entfernt. 15. 11.: Nach der letzten Operation trat zwar kein Schüttelfrost mehr auf, jedoch hat das Allgemeinbefinden sich sehr verschlechtert. Täglich Verbandswechsel. 24. 11.: Der Kinderarzt stellt heute zahlreiche Lungenmetastasen fest. 26. 11.: Exitus letalis.

Der Verlauf bei diesem Patienten zeigt uns deutlich, wie wichtig es ist, auch bei nur geringen Veränderungen des Sinus diesen so früh wie möglich zu eröffnen und zu tamponieren, zumal wenn auch klinisch Anzeichen für das Vorliegen einer Sinusphlebitis sprechen. Durch den Verdacht eines Paratyphus und die Verlegung des Jungen zur Kinderklinik ging hier kostbare Zeit verloren. Nach der Rückverlegung zu uns war die Thrombose trotz sofortiger Nachoperation und Jugularisunterbindung nicht mehr zu bewältigen. Eine am 12. 10. vorgenommene Nachoperation hätte auch hier wahrscheinlich die Rettung bedeutet. Dazu kommt in diesem Falle, daß der Junge infolge der starken Durchfälle sehr geschwächt war und der Erkrankung nur mehr wenig Widerstand entgegenzusetzen vermochte. Zu bemerken ist noch, daß entsprechend dem asthenischen Habitus des Patienten die Granulationsbildung nur sehr gering war.

8. Fall: 12 1/2 Jahre alter Junge, der seit 2 Jahren häufig an Kopfschmerzen leidet. Seit 14 Tagen Schwellung der rechten Halsseite. Am 23. 10. Krankenhausaufnahme wegen Verdacht auf Sarkom, was durch Probeexcision bei uns sichergestellt wurde. Röntgentiefenbestrahlung.

27. 11.: Ohrschmerzen links. Trommelfell links hochrot Trommelfell rechts o. B. Zunächst konservative Behandlung. 2. 12.: Nach Temperaturanstieg während der letzten Tage bis auf 39,8 Grad heute wieder fieberfrei. Reichliche Sekretion aus dem linken Ohr. 6. 12.: Plötzlicher Temperaturanstieg auf 40,4 Grad mit Erbrechen. Keine Anzeichen einer Meningitis. Sofortige Antrotomie links: Mäßige Pneumatisation. An der Spitze und perisinuös mehrere Einschmelzungsherde. Sinuswand grauweiß verfärbt und verdickt. Bei Palpation wenig elastisch. Freilegung des Sinus bis ins Gesunde. Dura nicht verändert. 7. 12.: Erneuter Fieberanstieg bis 40 Grad. Jugularis ausgesprochen

druckschmerzhaft. Nachoperation: Zunächst Unterbindung der Jugularis links, die in ihrem oberen Teil in Lymphgewebe eingebacken ist. Bei Schlitzung derselben findet sich kein Thrombus. Dann wird der Sinus weiter freigelegt, bis seine Wand gesund erscheint. Nach Abstopfen Schlitzen des Sinus. Es findet sich ein großer Thrombus, der nicht ganz zu entfernen ist. Tamponade des Sinus und Druckverband. 9. 12.: Nochmaliger Temperaturanstieg mit Erbrechen. Lumbalpunktion ergibt 3/3 Zellen. Verbandwechsel. 10. 12.: Kritischer Temperaturabfall. In der Folge fieberfrei.

Wenn wir diesen Fall mit dem vorhergehenden vergleichen, so tritt noch deutlicher das Obengesagte in den Vordergrund: Rechtzeitige Sinusoperation und bei gleichzeitigen Zeichen einer Jugularisbeteiligung sofortige Jugularisunterbindung sind die Therapie der Wahl. Im Falle 7 wurde die Sinusphlebitis durch ein anderes Krankheitsbild verdeckt, und der Sinus zu spät angegangen. Bei diesem Patienten jedoch wurde die Sinusoperation rechtzeitig nach Stellung der Diagnose, ausgeführt, und wegen Druckschmerzhaftigkeit der Jugularis diese vorher unterbunden. Kritische und endgültige Entfieberung nach einem nochmaligen kurzen Temperaturanstieg, der wahrscheinlich auf eine leichte, durch die Operation bedingte Bakterienausschwemmung zurückzuführen ist, war die Folge.

9. Fall: 9jähriger schmächtiger Junge, der seit 14 Tagen an Ohrschmerzen links leidet. Befund: Trommelfell links gerötet und voorgewölbt mit pulsierendem Lichtreflex. Warzenfortsatz links druckschmerzhaft. Facialislähmung links. Trommelfell rechts o. B. Röntgenologisch: Links Einschmelzungsherde perianträl und perisinuös.

17. 11.: Antrotomie links: Einschmelzungshöhle in der Antrumgegend, ferner kleinere Einschmelzung perisinuös. Der vorgelagerte Sinus ist verfärbt, bei Palpation jedoch weich. Es wird deshalb von einer Eröffnung des Sinus Abstand genommen. 19. 11.: Heute wiederum wie gestern Temperaturanstieg auf 40,5 Grad. Bei Verbandwechsel sieht die Wunde gut aus. 21. 11.: Morgentemperatur 35,6 Grad, nachmittags 40,5 Grad, Kopfschmerzen, deshalb sofortige Nachoperation: Sinus reichlich mit Granulationen bedeckt, teilweise stark grauweiß verfärbt. Zunächst Jugularisunterbindung, da diese druckschmerzhaft ist. Es findet sich kein Thrombus. Nach weiterer Freilegung des Sinus bis ins

Gesunde und Whitingscher Tamponade wird dieser im ganzen Verlauf geschlitzt. Die Sinuswand ist stark verdickt, Intima verfärbt. Makroskopisch kein Thrombus. 22. 11.: Bluttransfusion. 23. 11.: Nochmaliger Temperaturanstieg bis 40 Grad, danach bis zum 29. 11. lytischer Temperaturabfall und endgültige Entfieberung. 27. 12.: Geheilt entlassen.

10. Fall: 2½jähriges Mädchen. Angeblich Ohrenschmerzen rechts seit 14 Tagen. Fraglicher Scharlach. Temperatur während der letzten Tage um 39 Grad. Befund: Trommelfell re. gerötet mit Senkung der hinteren oberen Gehörgangswand. Profuse, pulsierende Sekretion. Warzenfortsatz rechts aufgetrieben und druckschmerzhaft. Trommelfell links wenig gerötet.

18. 12.: Sofortige Antrotomie rechts wegen Verdacht auf beginnende Sinusphlebitis: Einschmelzung im Bereich des Antrum und der Schwellenzellen, die bis an den Sinus reicht. Sinuswand nicht verändert. 30. 12.: Noch ziemlich starke Sekretion aus dem rechten Mittelohr. Sehr schlaffe Granulationsbildung. Temperatur zwischen 37 und 38 Grad. 11. 1.: Wegen dauernder Temperaturerhöhung wird die Wunde revidiert. Beim Auskratzen der schlaffen Granulationen wird ein kleiner Knochensequester entfernt. 13. 1.: Zunehmende Verschlechterung des Allgemeinbefindens. Temperaturanstieg mit deutlichen Remissionen. Nachoperation: Freilegen des Sinus rechts und des Antrums links. Links kein nennenswerter Befund. Am rechten Sinus findet sich an umschriebener Stelle eine Rötung und Verdickung. Nach Whitingscher Tamponade Schlitzen des Sinus. Starke Blutung, Kompressionsverband. 18. 1.: Das Kind verfällt zusehends. Hohe Temperaturen mit deutlichen Remissionen. Deshalb Jugularisunterbindung. Nach nochmaligem Temperaturanstieg am 19. 1. fällt das Fieber während der nächsten Tage allmählich ab. 23. 2.: Geheilt entlassen.

Bei diesem Kind ergab also die Antrotomie trotz des perisinuösen Abszesses anfänglich keine Veränderung der Sinuswand. Als dann das Allgemeinbefinden sich verschlechterte und die Temperatur Remissionen zeigte, wurde der Sinus eröffnet, der nur an umschriebener Stelle leicht verändert schien. Trotzdem traten wieder Temperaturerhöhungen auf. Erst die daraufhin vorgenommene Jugularisunterbindung brachte dann die endgültige Entfieberung.

Der Verlauf der Erkrankung bei diesem Kind hatte eine gewisse Aehnlichkeit mit dem in Fall 6. Beide Male wurde der

Sinus eröffnet und tamponiert, trotzdem aber trat weiterhin Fieber auf, im Falle 6 sogar noch ein Schüttelfrost. In beiden Fällen konnte erst durch die Jugularisunterbindung Fieberfreiheit erzielt werden.

Zum Abschluß noch 2 Fälle, die während der Zusammenstellung dieser Arbeit in stationärer Behandlung sind.

11. Fall: 38 Jahre alter Patient von asthenischem Habitus, der seit 5 Tagen über Ohrschmerzen links klagt. Befund: Trommelfell rechts o. B. Trommelfell links gerötet und im hinteren Abschnitt wurstförmig vorgewölbt, keine Sekretion. Röntgenologisch am 17. 3.: Einschmelzungsverdächtige Stelle im Trautmannschen Dreieck links. 18. 3.: Parazentese, worauf sich eitriges Sekret entleert. Wegen Verschlechterung des Allgemeinbefindens und starker Druckschmerzhaftigkeit des linken Warzenfortsatzes wird am 20. 3. die Antrotomie links vorgenommen. Dabei finden sich mehrere Einschmelzungshöhlen im Trautmannschen Dreieck, ferner an der Spitze, und eine kleinere im Bereich der Schwellenzellen. Der Sinus wird breit freigelegt und erscheint unverändert. 24. 3.: Verbandwechsel, wobei es aus dem Sinus an einer Stelle leicht blutet. An der gleichen Stelle sitzt dem Sinus eine kleine Granulation auf. 30. 3.: Bei täglichem Verbandwechsel blutet es stets aus der gleichen Stelle des Sinus. Die Granulation hat sich inzwischen vergrößert. Temperatur während der vergangenen Tage zwischen 37 und 39 Grad. 2. 4.: Wegen dauernder Temperatursteigerung und Verschlechterung des Allgemeinbefindens entschließt man sich zur Nachoperation, die jedoch wegen sehr starker Blutung aus dem Sinus zurückgestellt werden muß. 12. 4.: Nach mehrtägigem fieberfreien Verlauf tritt heute eine plötzliche Fieberzacke von 39,2 Grad auf. Remission auf 36 Grad, dann am 13. 4. wieder Temperaturanstieg auf 39,2 Grad mit Schüttelfrost. Sofortige Nachoperation: Sinus ist grauweiß verfärbt, an der Stelle der Granulationsbildung tritt Eiter hervor. Abstopfen und Schlitzung des Sinus. Es findet sich ein kleiner Thrombus, der ausgeräumt wird. Tamponade des Sinus. 14. 4.: Kritischer Temperaturabfall. 19. 4.: Nachdem die Temperatur während der vorhergehenden Tage stets unter 37,0 Grad blieb, tritt heute eine Fieberzacke von 38,6 Grad auf. Das Allgemeinbefinden des Patienten hat sich in den letzten Tagen verschlechtert. Es tritt eine zunehmende Lethargie auf. Lumbalpunktion ergibt 139/3 Zellen, davon 118/3 Lymphozyten und 21/3 Leukozyten. Ein Versuch, den vermuteten Hirnabszeß von der Opera-

tionswunde aus zu punktieren, bleibt ohne Erfolg. 20. 4.: Exitus letalis. Sektion: Beginnender Kleinhirnabszeß, Hydrocephalus internus durch ausgedehnte Verklebungen der Hirnhäute.

Hier entstand also unter unsern Augen eine Sinusphlebitis im Anschluß an eine Antrotomie, bei der der Sinus weit freigelegt, und die Sinuswand wahrscheinlich durch einen kleinen Knochensplitter verletzt wurde. Der Sinus wurde rechtzeitig eröffnet und der Thrombus entfernt.

Nach mehrtägigem fieberfreien Verlauf trat ein plötzlicher Temperaturanstieg und in der folgenden Nacht der Tod ein, nachdem die Wunde einige Tage vorher bereits schmierig zu werden begann. Der Kranke zeigte entsprechend seinem Habitus eine mäßige Granulationsbildung.

12. Fall: 13 jähriges Mädchen von vorwiegend sthenischem Habitus, das vor 14 Tagen bereits einmal über Ohrschmerzen klagte. Seit 4 Tagen erneut reißende Schmerzen im rechten Ohr und Ohrlaufen. Vor 3 Tagen leichtes Kältegefühl, kein eigentlicher Schüttelfrost. Befund: Trommelfell links o. B. Trommelfell

Seip, Frieda, 23 J.

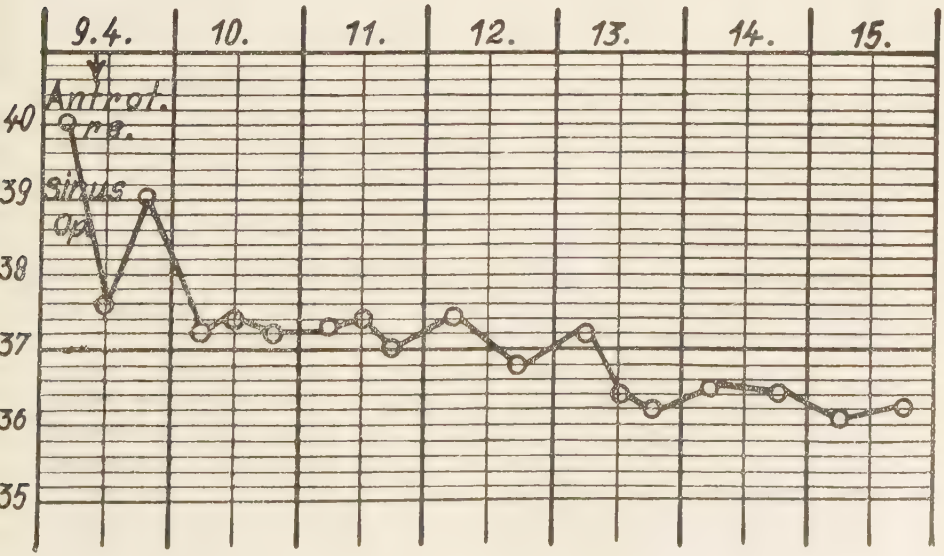

rechts hochrot mit pulsierendem Lichtreflex. Fragliche Senkung der hinteren oberen Gehörgangswand. Warzenfortsatz im hinteren Teil druckschmerzhaft. Bei der Aufnahme am 9. 4. Temperatur 40 Grad, Vena jugularis rechts nicht druckschmerzhaft. Wegen Verdacht auf Sinusphlebitis sofortige Antrotomie: Nach Durchmeißelung der Kortikalis entleert sich Eiter unter Druck. Mehrere perisinuöse Einschmelzungen. Sinus verdickt, grauweiß verfärbt, bei Palpation hart. Freilegung des Sinus vom ersten Knie fast bis zum Bulbus, Abstopfen und Schlitzung desselben in ganzer Ausdehnung. Es findet sich ein obturierender Thrombus, der entfernt wird. Resektion der vorderen Sinuswand. Vom Bulbus her ist keine Blutung zu erzielen. Whitingsche Tamponade, Verband. 10. 4.: Kritische Entfieberung siehe Kurve. Während der folgenden Tage weiterhin fieberfrei mit schneller Besserung des Allgemeinbefindens.

In diesem Falle brachte die sofort vorgenommene Eröffnung des Sinus und Ausräumung des Thrombus schlagartig die Entfieberung. Die Patientin erholte sich sehr bald von dem Eingriff.

Zusammenfassung.

Stellen wir zum Schluß noch einmal die wesentlichsten Gesichtspunkte zusammen, so ist besonders zu betonen, daß die frühzeitige Erkennung der Sinusphlebitis eines der entscheidendsten Momente für den weiteren Verlauf der Erkrankung ist. Bei unklaren Fällen sollte man auch nicht vor der rein explorativen Sinusfreilegung, und wenn nötig, Inzision der Sinuswand zurückschrecken, wenn auch dieses Vorgehen die Gefahr der Entstehung einer sekundären Sinusphlebitis in sich birgt, die bei Patienten von asthenischem Habitus größer ist als bei Sthenikern.

Neben der frühzeitigen Diagnose ist bei bestehender Sinusphlebitis die rechtzeitige Sinusoperation von gleich großem Wert. Whitingsche Tamponade, Schlitzung und Exzision der Sinuswand sind nach vorheriger Ausräumung des Primärherdes die Methode der Wahl. Bei Vorhandensein eines Thrombus ist die totale Thrombektomie bis zur Blutung aus beiden Sinusstümpfen das erstrebenswerte Ziel.

Die Jugularisunterbindung ist, wenn sie nach bestimmten Gesichtspunkten ausgeführt wird, in manchen Fällen ein unentbehrliches Hilfsmittel, das die Sinustamponade in der Ruhigstellung des Entzündungsherdes wirksam zu ergänzen vermag.

Nach unseren Erfahrungen ist der Habitus des Kranken von nicht unerheblicher Bedeutung für den ganzen Heilverlauf, da Astheniker durchweg eine schlechtere Granulationsbildung zeigen als die Patienten von sthenischem Habitus, und damit der die Erkrankung oft nicht den nötigen Schutzwall entgegenzusetzen vermögen. Bei Sthenikern ist daher die Prognose durchschnittlich günstiger zu stellen.

War die Sinusphlebitis vor Einführung der Sinusoperation eine Erkrankung mit sehr hoher Mortalität (40—70%), so ist die heute bei frühzeitiger Erkennung und rechtzeitiger Operation in der überwiegenden Mehrzahl der Fälle ein gut zu beherrschendes Leiden geworden mit einer durchschnittlichen Mortalität von 20 bis 30%. Nach den Feststellungen Haymanns beträgt diese in einem Lebensalter von 5—30 Jahren etwa rund 27%, in späterem Lebensalter soll die Mortalitätsziffer jedoch stark ansteigen.

Wenn auch die Zahl der oben beschriebenen Fälle zu klein ist, als daß man daraus den Prozentsatz der Mortalität bestimmen könnte, so ist die Zahl der geheilten Patienten im Vergleich zu früher als groß zu bezeichnen.

Literatur

Albrecht: 11. Kongreß d. otol. Ges.: Zeitschr. f. Hals- usw.. Heilk. Bd. 29.

Alexander, G.: Arch. f. Ohrenheilk. 1905.

Fieandt: Helsinki 1924.

Hansberg: Zeitschr. f. Ohrenheilk. u. f. Krankh. d. Luftw.

Haymann: Arch. f. Ohren- Nasen- u. Kehlkopfheilk. Bd. 83.

— „ —: Handb. d. Hals-N.-Ohrenheilk. von Denker-Kahler.

Hofer: Sinusthrombose u. Jugularisunterbindung, Monatschr. Ohrenheilk. 70, 136.

Jung: Zeitschr. f. Hals- Nasen-Ohrenkrankh. Bd. 23.

Körner: Arch. f. Ohrenheilk. Bd. 27.

Kriegsmann: Arch. f. Hals-Nasen-Ohrenheilk. 1905.

Layton, T. B.: Royal Society of Medizin: Sektion of otol. London 1939 Lyonel Colledge.

Mujo, J. C.: An. Otol. Uruguay.

Mygind: Journ. of larngol a. otol. 1916.

Perwitzschky: Arch. f. Hals-Nasen-Ohrenheilk. 116.

Royal: Society of Medizin: Sekt. of otol. London 1939. Lyonel Colledge.

Kanndal: Zeitschr. f. Ohrenheilk. u. Krankh. der Luftwege. Bd. 28.

Schroeder: Zeitschr. f. Ohrenheilk. u. f. Krankh. d. Luftwege. Bd. 52.

Undritz: Zeitschr. f. Hals-Nasen-Ohrenkrankh. Bd. 13.

Voss, F.: Zeitschr. f. Ohrenheilk. u. Krankh. d. Luftwege, Bd. 45.

Voss, O.: Zeitschr. f. Ohrenheilk. u. f. Krankh. d. Luftwege, Bd. 40, 48 und 49.

Zaufal: Arch. f. Ohren-Nasen- u. Kehlkopfheilk. Bd. 13 u. 55.

— „— : Prager med. Wochenschr. 1880.

Es ist mir eine angenehme Pflicht, meinem hochverehrten Lehrer, Herrn Professor Dr. Schwarz, für die Ueberlassung des Themas und für die Unterstützung bei Anfertigung der Arbeit meinen Dank auszusprechen.

LEBENSLAUF.

Am 22. Dezember 1912 wurde ich als Sohn des Betriebsleiters Mathias Mevissen und seiner Ehefrau Klara, geb. Rinkens, in Plitschard bei Aachen geboren.

Ich besuchte das Realgymnasium in Aachen, wo ich im März 1933 das Zeugnis der Reife erhielt.

Von April bis Oktober 1933 nahm ich am freiwilligen Werkhalbjahr teil und begann im November 1933 das Medizinstudium an der Universität Bonn. Hier bestand ich am 26. Februar 1936 die ärztliche Vorprüfung.

Während der klinischen Semester studierte ich in Bonn, Hamburg und Frankfurt/M.

Am 22. April 1939 legte ich an der Universität Frankfurt/M. die ärztliche Prüfung mit „sehr gut" ab.

Als Medizinalpraktikant arbeitete ich am Knappschaftskrankenhaus in Sulzbach (Saar).

Am 1. September 1939 wurde ich in Frankfurt/M. als Arzt approbiert.

Von Anfang September 1939 bis Anfang Mai 1940 war ich als Volontärassistent an der Universitäts-Ohren--Hals-Nasen-Klinik in Frankfurt a. M. tätig.